


Saignement anormal de la péri ménopause : Prise en charge chirurgicale

Dr Adrien Boscher
Centre Hospitalier d'Arras
25 mai 2023





Contexte

Traitement conservateur

Traitement non conservateur

Symptômes : métrorragies, ménorragies

Signes associés : douleurs pelviennes, dyspareunie

Retentissement : asthénie, vie professionnelle, vie sexuelle

Biologie : anémie, hypoferritinémie

Echec des traitements médicaux (antifibrinolytiques, progestatifs)

Patiente demandeuse d'un traitement chirurgical

Achèvement du projet obstétrical

Contexte

Traitement conservateur

Traitement non conservateur

Etiologies:

Lésion malignes à éliminer en priorité :

Cancer de l'endomètre

Cancer du col

Cancer de la vulve ou du vagin

Lésions bénignes (argument de fréquence) :

Adénomyose

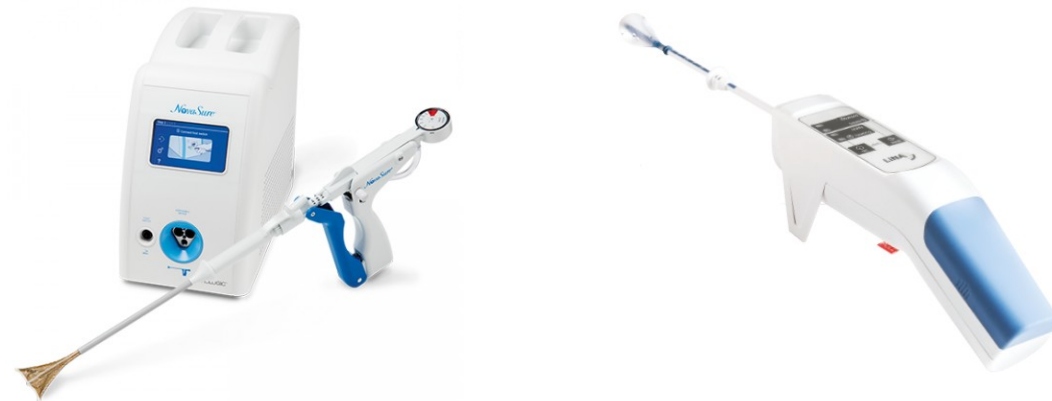
Fibromes

Endométriose pelvienne profonde

Hyperoestrogénie relative (périménopause)

Hystéroscopie

- Endometrectomie à l'anse bipolaire
- Thermocoagulation endométriale
- Chirurgie ambulatoire
- Techniques de thermocoagulation : radiofréquence (Novasure), ballonnet chauffant (Librata)
- *Information* Complications : saignement, infection, perforation utérine, plaie cervicale
- Evaluation post opératoire : efficacité 80%, satisfaction 80%
- Contraception efficace post-opératoire



Hystérectomie

- Voie coelioscopique : classique ou robot-assistée
- Voie vaginale : classique ou VNOTES
- **Chirurgie ambulatoire**
 - Condition : triple validation patiente/anesthésiste/chirurgien
 - **Parcours RAAC** avec consultation IDE parcours pré opératoire, évaluation martiale +/- recharge fer PO ou IV
- *Information* Complications : infection, saignement, laparoconversion, plaie digestive/urétérale/digestive/vasculaire, **thrombo-embolique, éventration**
- Eviction port de charge (profession ; AT post op)
- Anticoagulation post opératoire

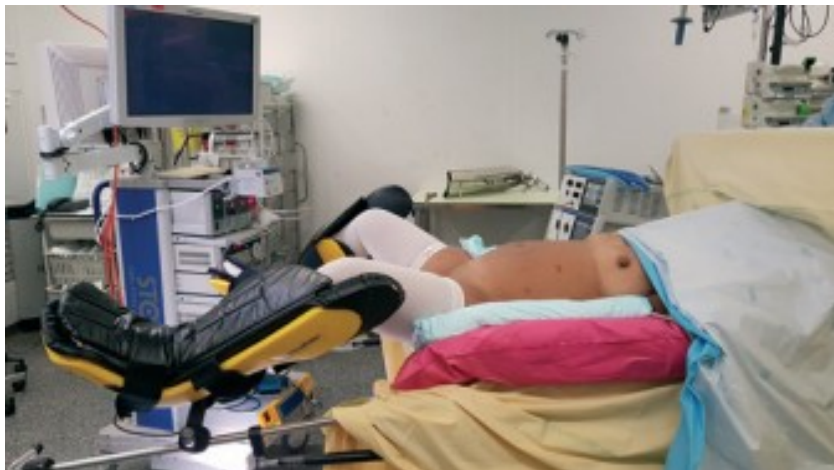Contexte

Traitement conservateur

Traitement non conservateur

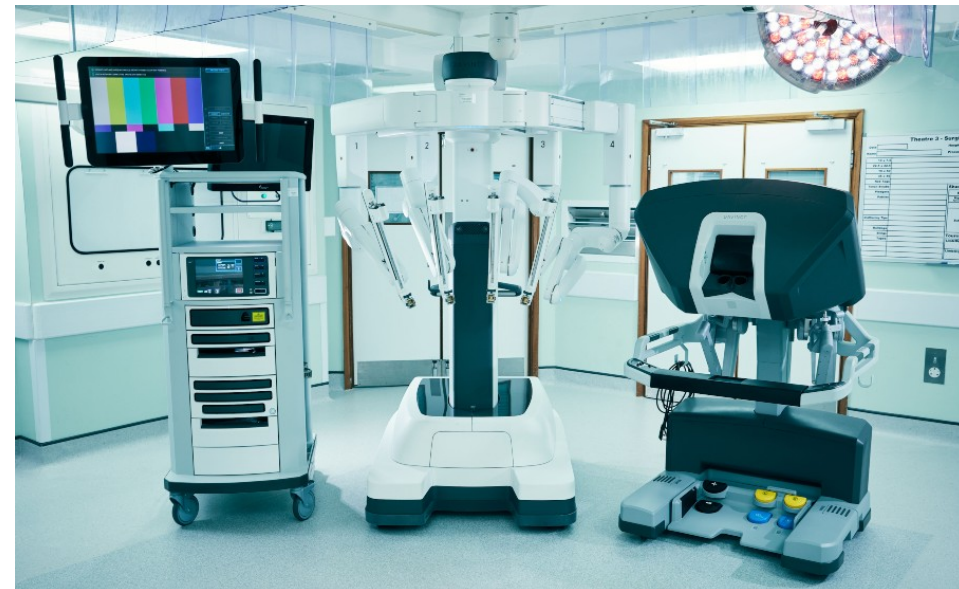Hystérectomie coelioscopique

Coelioscopie standard



Installation coelio (Source : EMC 2019)

Coelioscopie robot



Contexte

Traitement conservateur

Traitement non conservateur

Hystérectomie VNOTES



Applied medical, USA

Video technique (Dr Baekelandt, Belgique)

<https://www.youtube.com/watch?v=yg5raNLh3SE>

Comparaison versus cœlioscopie standard

Revue/méta-analyse 2020 Housmans, Baekelandt et al.

Durée opératoire, durée de séjour, perte sanguine moindres

Essai comparatif randomisé : Baekelandt J et al., NOTABLE trial, 2021

VNOTES non inférieur à la coelioscopie pour **annexectomie**

Critères secondaires : **Durée opératoire, douleur**

Limites : Coût dispositif GelPoint, coût Ligasure/Voyant



Groupe Hospitalier
Artois-Ternois
CENTRE HOSPITALIER D'ARRAS

Merci de votre attention



**L'équipe de chirurgie gynécologique, sénologique, cancérologique
Centre Hospitalier d'Arras**

Dr Adrien Boscher

Dr Aurélie Quandalle

Dr Elise Machet

Dr Lea Delannoy

Dr Celine Brochot

Dr Emmanuelle Henriet